

Alexander Herold

Neue Techniken bei der Therapie der Analfistel

Ziel der Fistelbehandlung ist generell eine langfristige Fistelsanierung unter Erhalt der Kontinenz. Eine Bewertung neuer Therapieformen.

Die Definition der Analfisteln ist hinsichtlich der komplexen transsphinkterischen Fisteln ungenau. Es ist daher erforderlich, dass in distale, intermediäre und proximale Fisteln differenziert wird (→ Abb. 1). Ziel der Fistelbehandlung ist generell eine langfristige Fistelsanierung unter Erhalt der Kontinenz. Die Einflussfaktoren für die Therapiewahl sind in → Tabelle 1 dargestellt.

In den letzten Jahren wurden verschiedene neue Verfahren zur Fistelbehandlung inauguriert

Fistel-Plug (Anal Fistula Plug – AFP)

Seit einigen Jahren werden weltweit Fistel-Plugs (Cook – AFP Surgisis Plug; Gore – Bio A Plug) zur Therapie eingesetzt: Nach zunächst sehr euphorischen Ergebnissen mit Erfolgsraten von fast 90 Prozent, sind die Ergebnisse mittlerweile deutlich relativiert worden. So zeigt eine neuere Veröffentlichung aus den USA Heilungsraten von lediglich knapp 40 Prozent. Es existieren nur zwei prospektiv randomisierte Studien, die eine Heilungsrate von 20 Prozent [6] bzw. 28 und 32 Prozent [4] zeigen (→ Tabelle 2).

Der immer wieder zitierte Vorteil, dass bei dieser Operation keine Kontinenzstörungen auftreten, steht auf sehr wackeligen Füßen, da nur die wenigsten Publikationen zu diesem Thema überhaupt Stellung beziehen. Ob der neue seit kurzer Zeit zur Verfügung stehende Plug, der aus PDS hergestellt wird, hier eventuell einen Fortschritt darstellen könnte, ist derzeit noch nicht hinreichend untersucht. In

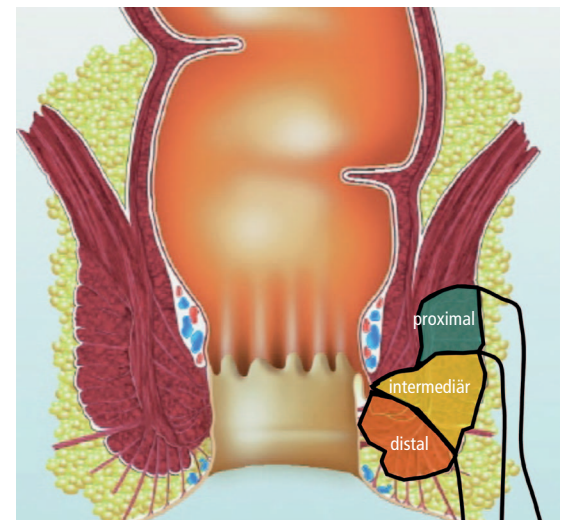


Abbildung 1 Klassifikation der Analfisteln

China hat man einen weiteren Plug aus menschlicher Hautmatrix entwickelt. Die Heilungsraten liegen dafür bei knapp 50 Prozent, alle Versager wurden anschließend mit einem schneidenden Faden versorgt; berichtet wurde über eine Inkontinenzrate von 75 Prozent [5] – dies wäre hierzulande kaum vorstellbar!

LIFT (Ligation Intersphincteric Fistula Tract)

Diese neue Technik wird bisher nur in vereinzelten Zentren eingesetzt, die Ergebnisse beziehen sich in der Regel auf den Kurzzeitverlauf und zeigen eine sehr große Streuung von 40 bis 90 Prozent. Problematisch erscheint dabei, dass sicher einige, mögli-

cherweise auch viele Fisteln nicht für das Verfahren geeignet sind, da viele Fistelgänge keinen einfachen, glatten Gang, sondern in der Tiefe bestehende Höhlen aufweisen [2, 8].

Laser-Therapie

Diese technische Entwicklung wird in vielen Bereichen der Medizin wie etwa der Augenheilkunde, Dermatologie, Urologie und der Venenchirurgie erfolgreich eingesetzt. Im Rahmen proktologischer Eingriffe wird mithilfe einer radiär abstrahlenden Lasersonde das Granulationsgewebe der Fistel zum einen zerstört, zum anderen durch die Laser-Reaktion gleichzeitig okkludiert (→ Abb. 5). Bisher existiert allerdings nur eine Fallübersicht aus dem Jahr 2011 mit einer erstaunlich hohen Heilungsrate von 82 Prozent [10]. Weitere Ergebnisse müssen abgewartet werden.

Fistel-Kralle

In der Endoskopie werden seit einigen Jahren spezielle Clips eingesetzt, um intestinale Perforationen zu verschließen. Dieser endoskopische Clip der Firma Ovesco aus Tübingen („Over-the-scope“-Clip – OTSC) wurde von einer Arbeitsgruppe aus Stuttgart und Mannheim so modifiziert, dass er zur Therapie von Analfisteln eingesetzt werden kann (→ Abb. 6). Der Clip ist durch das CE-Zertifikat für den Einsatz am

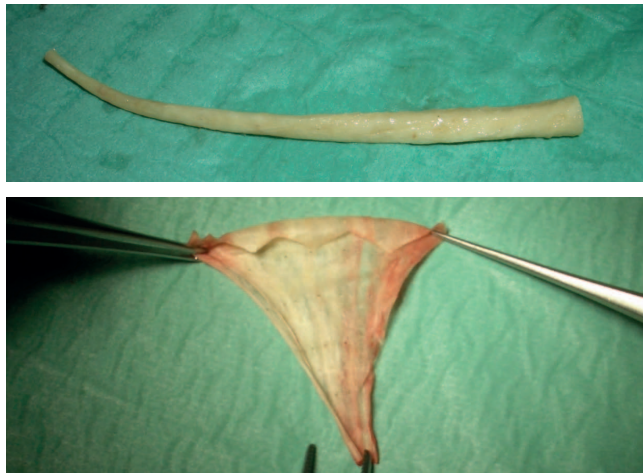

Abbildung 2 Anal Fistula Plug – AFP Surgisis der Firma Cook

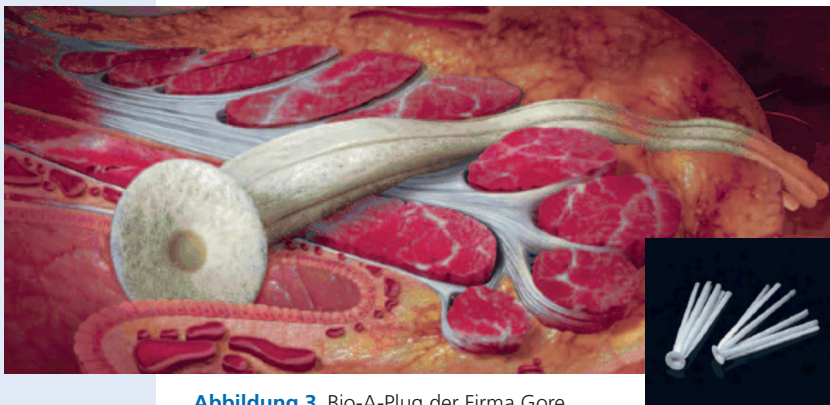

Abbildung 3 Bio-A-Plug der Firma Gore

gesamten Gastrointestinaltrakt per se zugelassen. Nach einer erfolgreichen Tierversuchs-Reihe wurde eine klinische Beobachtungsstudie gestartet [7].

Lokale Injektions-Therapie von Crohn-Fisteln

2011 hat eine italienische Forschergruppe den erfolgreichen Einsatz einer lokalen Injektion von Infliximab bei Crohn-Fisteln mit Heilungsraten von 40 Prozent berichtet [1]. Im dar-

Tabelle 1 Fistelbehandlung: Einflussfaktoren auf die Therapiewahl

- einfache oder komplexe Fistel
- Primäroperation oder Rezidiveingriff
- Geschlecht
- Patientenalter
- ventral oder dorsal
- guter oder schlechter Sphinktertonus
- distal oder proximal
- kryptoglandulär oder Crohn

Tabelle 2 Fistel-Plug – Inkontinenz?

Autor	Jahr	n	Follow-up [Monate]	Heilung	Inkontinenz
Champagne	2006	46	12	83 %	n.a.
Johnson	2006	28	3	54 %	n.a.
Van Koperen	2007	17	7	41 %	n.a.
Safar	2007	39	4	14 %	n.a.
Schwandner	2008	19	9	46 %	0
Christoforidis [3]	2008	47	6,5	43 %	n.a.
Christoforidis [4]	2009	37	14	32 %	0
Ortiz [6] ^a	2009	15	12	20 %	n.a.
Ellis	2010	63	12	81 %	0
Lenisa	2010	63	13	76 %	n.a.
McGee	2010	41	24	46 %	0

^aprospektiv randomisiert

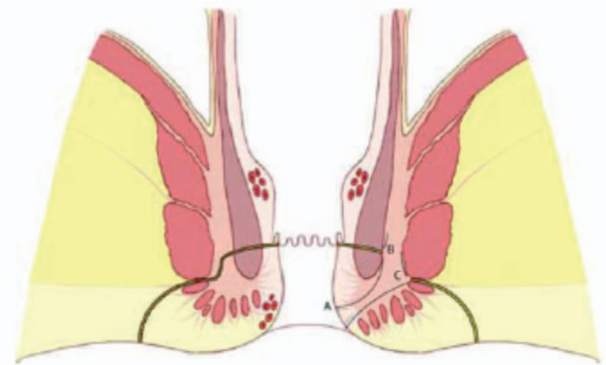


Abbildung 4 LIFT (Ligation Intersphincteric Fistula Tract) nach Rojasakul et al. [8]

Tabelle 3 Heilungsraten versus Inkontinenz der verschiedenen Verfahren

Verfahren	Heilungsrate	Inkontinenz
Fistulektomie	95 %	20–50 %
Fistulektomie und primäre Rekonstruktion	90 (80–95) %	15 %
Plastischer Fistelverschluss	70 (50–80) %	12 %
Anal Fistula Plug	40 (14–60) %	<2 %
Fibrinkleber	15 (10–70) %	<10 %
Langzeit-Fadendrainage	0	0

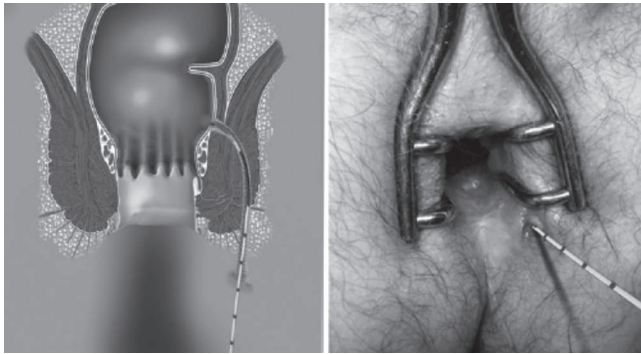
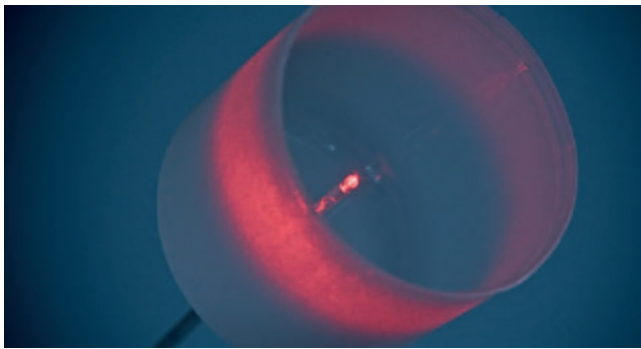


Abbildung 5 Radiär abstrahlende Lasersonde zur Fistelbehandlung

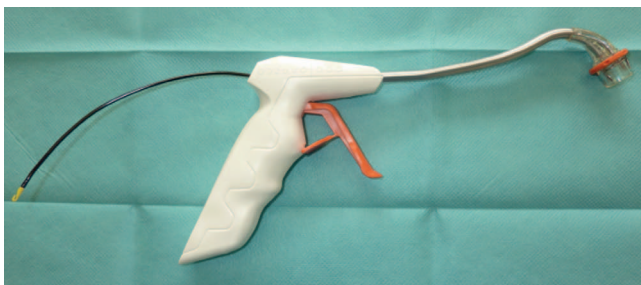


Abbildung 6 Fistel-Kralle Endoskopischer Clip („Over-the-scope“-Clip – OTSC; Ovesco, Tübingen)

auf folgenden Jahr hat eine andere italienische Arbeitsgruppe Adalimumab lokal injiziert und nach einem Follow-up von über einem Jahr sogar eine Heilungsrate von 75 Prozent berichtet [9]. Insbesondere konnten die Kollegen sogar drei anovaginale Fisteln ausheilen. Sollten sich diese Ergebnisse auch nur näherungsweise nachvollziehen lassen und bestätigen, so wäre hiermit eine überaus effektive neue Therapieform für Crohn-Fisteln entdeckt.

Enorm wichtig ist es, das Therapieregime immer im Einzelfall mit dem Patienten zu besprechen

Alle neuen technischen Entwicklungen und Methoden müssen sich letzten Endes mit den derzeit zur Verfügung stehenden Techniken messen. Hier haben wir mit der Fistulektomie eine sehr effektive Methode, jedoch unter Inkaufnahme einer hohen Rate an Kontinenzstörungen. Mit der Langzeit-Fadendrainage können wir andererseits keine Fistel heilen, aber dennoch symptomarm gestalten ohne ein Kontinenz-Risiko einzugehen (→ Tabelle 3).

Es erscheint daher enorm wichtig, das Therapieregime immer im Einzelfall mit dem Patienten zu besprechen und abzuklären, in welche Richtung man gemeinsam gehen möchte. ■■■

Literatur

- Alessandrini L, Kohn A, Cosentino R, et al (2011) Local injection of Infliximab in severe fistulating perianal Crohn's disease: an open uncontrolled study. *Tech Coloproctol* 15: 407–412
- Mushaya C, Bartlett L, Schulze B, Ho YH (2012) Ligation of intersphincteric fistula tract compared with advancement flap for complex anorectal fistulas requiring initial seton drainage. *Am J Surg* 204: 283–289
- Christoforidis D, Etzioni DA, Goldberg SM, et al (2008) Treatment of complex anal fistulas with the collagen fistula plug. *Dis Colon Rectum* 51: 1482–1487
- Christoforidis D, Pieh MC, Madoff RD, Mellgren AF (2009) Treatment of trans-sphincteric anal fistulas by endorectal advancement flap or collagen fistula plug: a comparative study. *Dis Colon Rectum* 52: 18–22
- Han JG, Wang ZJ, Zhao BC, et al (2012) Long-term outcomes of human acellular dermal matrix plug in closure of complex anal fistulas with a single tract. *Dis Colon Rectum* 54: 1412
- Ortiz H, Marzo J, Ciga MA, Ott F (2009) Randomized clinical trial of anal fistula plug versus endorectal advancement flap for the treatment of high cryptoglandular fistula in ano. *Br J Surg* 96: 608–612
- Prosst RL, Herold A, Joos AK, et al (2012) The 'Anal Fistula Claw': the OTSC-clip for anal fistula closure. *Colorectal Dis* 14: 112–1117
- Rojanasakul A (2009) LIFT procedure: a simplified technique for fistula-in-ano. *Tech Coloproctol* 13: 237–240
- Tonelli F, Giudici F, Asteria CR (2012) Effectiveness and safety of local Adalimumab injection in patients with fistulizing perianal Crohn's disease: a pilot study. *Dis Colon Rectum* 55: 870–875
- Wilhelm A (2011) A new technique for sphincter-preserving anal fistula repair using a novel radial emitting laser probe. *Tech Coloproctol* 15: 445–449

Prof. Dr. med. Alexander Herold
End- und Dickdarm-Zentrum Mannheim
Bismarckplatz 1, 68165 Mannheim
✉ mail@enddarm-zentrum.de